

*Enfermedades  
anorrectales*

# *Hemorroides*

Plexos hemorroidales del canal anal: cojines o almohadillas vasculares

Cojines principales: posiciones 3, 7 y 11 horas reloj

Hemorroides: deslizamiento distal de las almohadillas; dilataciones vasculares de los plexos venosos internos y/o externos.

Síntomas relacionados: 5% población general

Prevalencia: 50% en personas de 50 o más años.

Relacionadas con estreñimiento (esfuerzo defecatorio) y embarazo

# *Hemorroides externas*

Vénulas dilatadas del plexo hemorroidal inferior

Aparecen por debajo de la línea dentada

Asintomáticas (escozor, prurito anal)

Complicación: **trombosis hemorroidal**



dolor agudo

saco venoso coagulado

## ***Hemorroides internas***

Tejido vascular submucoso por encima de línea dentada

**Grado I:** sobresalen en la luz del canal anal

**Grado II:** se proyectan durante la evacuación con autorreducción

**Grado III:** se proyectan durante la evacuación sin autorreducción

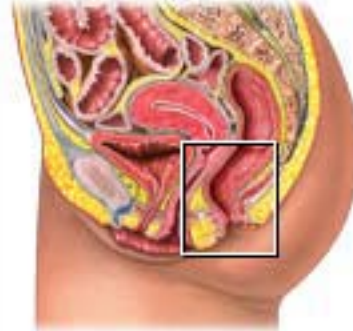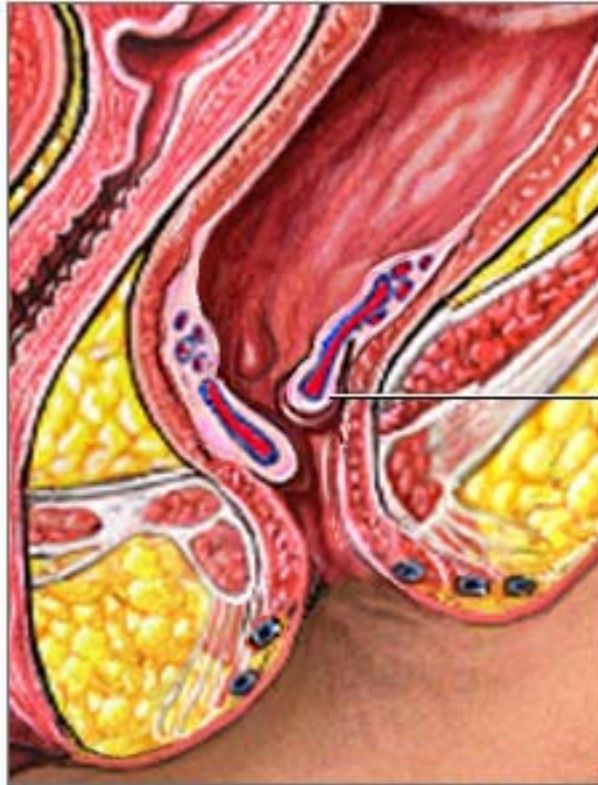**Grado IV:** prolapso permanente / no se pueden reducir

Rectorragia de sangre roja brillante, goteo o chorro,

mancha el papel higiénico

Malestar perianal, prurito anal, descarga mucosa

# *Hemorroides internas*



Hemorroides inflamadas

# *Tratamiento*

## Higiénico

Evitar el esfuerzo al defecar (no empujar en exceso)

Defecar sólo cuando haya impulso defecatorio

## Dietético

Corrección del estreñimiento : dieta rica en fibra

apoyo con laxantes de volumen

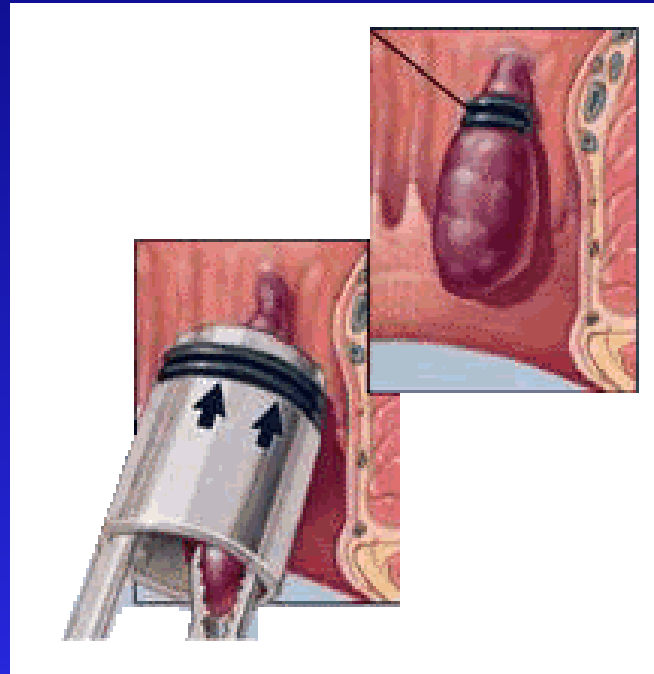
## Fracaso tto. Conservador

Ligadura con bandas elásticas

Escleroterapia hemorroidal

Hemorroidectomía

# *Ligadura hemorroidal*



# *Fisura anal*

Úlcera lineal, dolorosa, situada en el canal anal, desde la línea dentada hasta el margen anal.

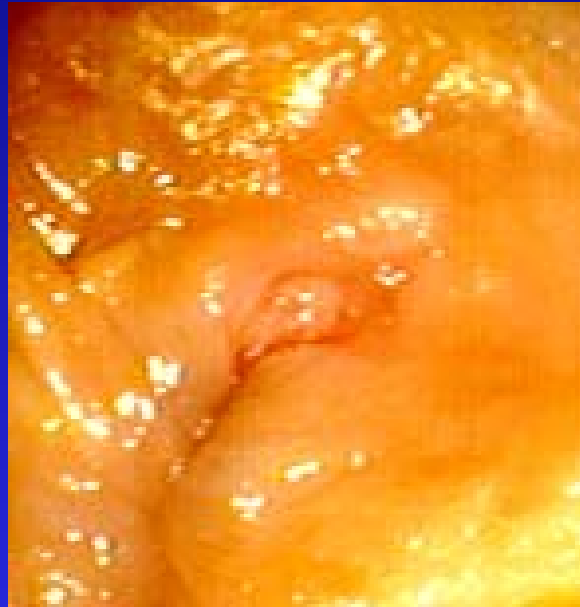En sujetos jóvenes o adultos de mediana edad

Suelen localizarse en la línea media posterior

Por traumatismos del canal anal: heces duras/grandes

Secundarias: enf. de Crohn, tuberculosis intestinal

# *Fisura anal posterior*



## ***Clínica***

Dolor agudo lacerante en el ano al defecar  
Queda dolor intenso postdefecacional  
Escasa rectorragia roja y brillante  
Prurito anal  
Estreñimiento  
Tacto rectal doloroso/espasmo esfinter interno

# *Tratamiento*

Evitar el estreñimiento

Baños de asiento con agua tibia

Antisépticos tópicos



fracaso

**Dilatación anal**



fracaso

Esfinterotomía lateral interna

## *Dilatación digital*

