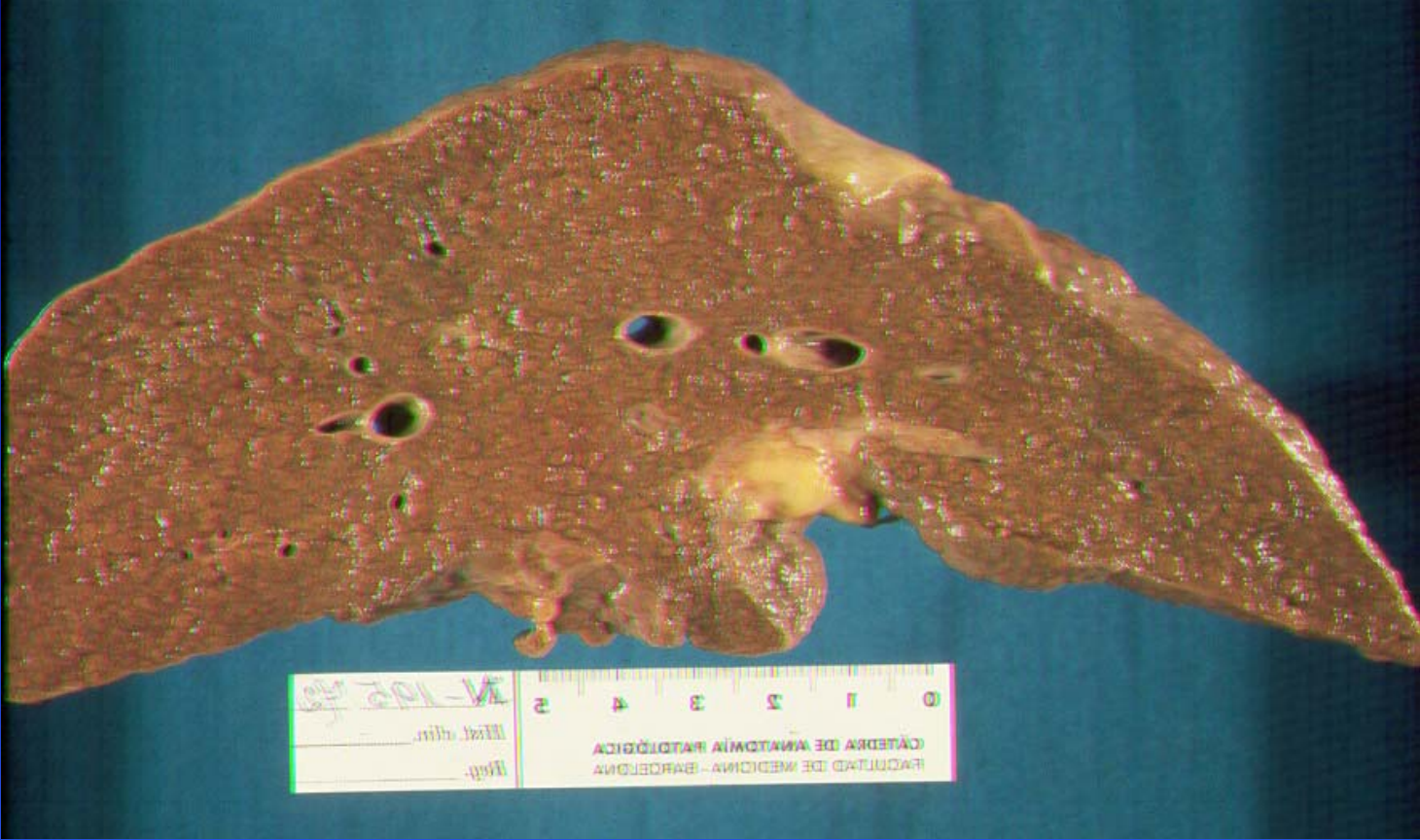

# ***CIRROSIS HEPATICA***



0 1 2 3 4 5  
CÀTEDRA DE ANATOMIA PATOLÒGICA  
FACULTAT DE MEDICINA - BARCELONA  
Hist. clín. \_\_\_\_\_  
Ref. \_\_\_\_\_  
M-102-103

# Clínica

Cirrosis **compensada**: no hay complicaciones

Cirrosis **descompensada**: fallo de función/es hepática/s

Signos cutáneos

Hepatosplenomegalia

Alteraciones endocrinas

Ictericia

Infecciones bacterianas

Otras manifestaciones

# Signos cutáneos

Arañas vasculares, telangiectasias, eritema palmar.

Piel seca, áspera y rugosa

Signos ungueales: fragilidad, incurvación en vidrio de reloj, estriación longitudinal, opacidad blanquecina

Dedos en palillo de tambor

Labios y lengua color rojo vinoso brillante

Hipertrofia parotídea

Contractura palmar de Dupuytren

# Alteraciones endocrinas

## Varón

atrofia testicular

disminución de la libido

impotencia

ginecomastia

disminución vello sexual

## Hembra

reglas escasas e irregulares

amenorrea

esterilidad

abortos

**Hiperestronismo**



# Ictericia

Hemólisis excesiva por hiperesplenismo (BI)

Por insuficiencia hepatocelular (mixta)

Obstáculos al flujo biliar (tractos fibrosos)

Colestasis:

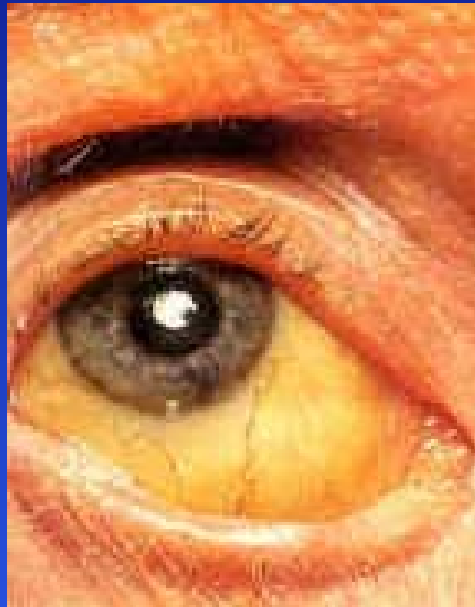litiasis biliar

pancreatitis alcohólica asociada

hepatitis alcohólica

hepatocarcinoma implantado

# Ictericia



# Infecciones bacterianas

Más común: urinaria

Más características: bacteriemia espontánea y P.B.E.

Enfermedad hepática avanzada (insuficiencia grave)

Mal pronóstico, elevada mortalidad

Recidivantes

Alteración función células de Kupffer

Fiebre, escalofríos, empeoramiento función hepática, encefalopatía hepática e insuficiencia renal: bacteriemia.

Dolor abdominal espontáneo y a la descompresión; leucocitosis, neutrofilia: PBE.

# Otras manifestaciones

Hematomas fáciles

Gingivorragias y epistaxis

Pérdida progresiva de peso

Desaparición panículo adiposo

Fusión masas musculares

Astenia y anorexia

Fetor hepático

# Laboratorio

Elevación de B.D y B.I. (mixta)

Elevación moderada GOT y GPT

Elevación discreta de enzimas biliares

Hipergammaglobulinemia

Hipoalbuminemia

Descenso tasa de protrombina

Descenso factores de coagulación

Hipocolesterolemia

Anemia

Trombopenia y leucopenia

# Exploraciones complementarias

Ecografía abdominal

Panendoscopia oral

Biopsia hepática

# Complicaciones

Ascitis

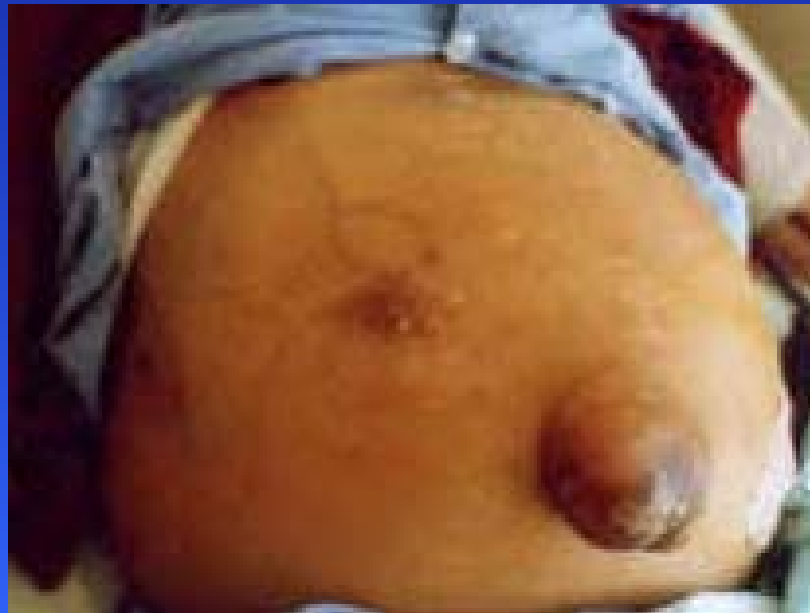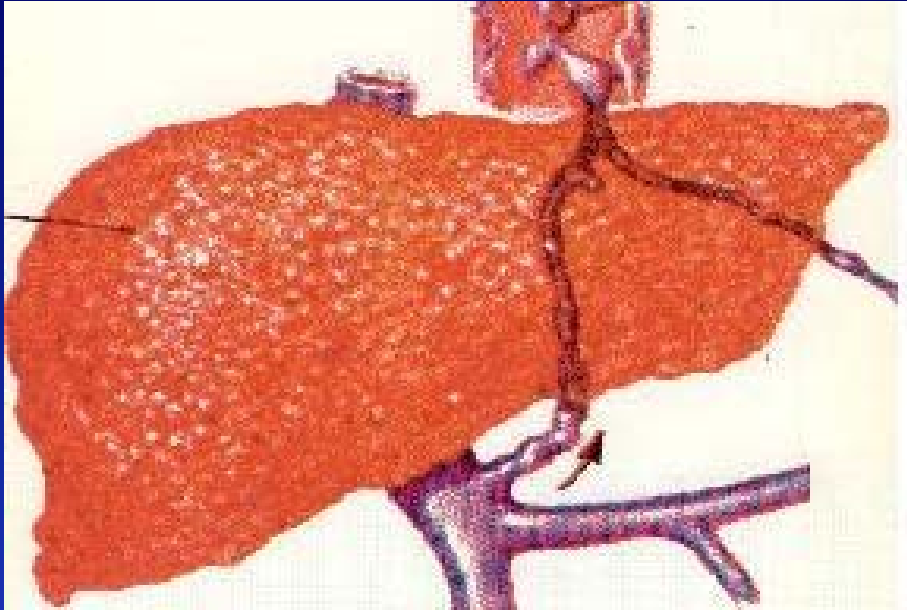
Insuficiencia renal funcional

Hemorragia digestiva

Encefalopatía hepática

Infecciones bacterianas

Carcinoma hepatocelular



# Causas de muerte

Insuficiencia hepática grave  
Hemorragia digestiva por varices esofágicas  
Infecciones bacterianas  
Cáncer primitivo de hígado

# Tratamiento

Dieta libre y equilibrada en la fase compensada

Prohibir la ingestión de bebidas alcohólicas

Actividad física moderada

Prohibición de algunos medicamentos:

aspirina y AINEs

barbitúricos y sedantes

Suplementos vitamínicos: B, C, K, ac. fólico